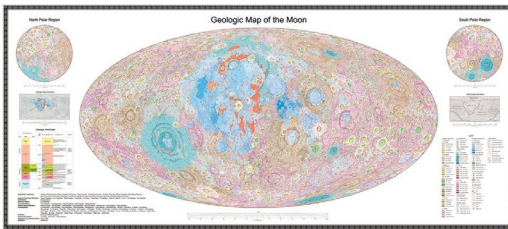


## Ilargiaren atlas geologiko xeheena osatu du Txinako Zientzien Akademiak

Txinako Zientzien Akademiak [Ilargiaren atlas geologiko berria aurkeztu du](#), orain arteko osatuena. Hamar urtean, ehun ikertzaile baino gehiago aritu dira hura osatzeko lanean. NASAK Apolo misioetako datuekin egindakoak ziren aurrekoak, eta haiek baino bi aldiz bereizmen handiagoa du oraingo honek. Guztira, 12.341 krater, 81 arro, 17 arroka-mota eta 14 egitura-mota erakusten ditu 1:2,5 milioiko eskalan, Ilargiaren gainazalari buruzko oinarritzko bestelako informazioarekin batera.

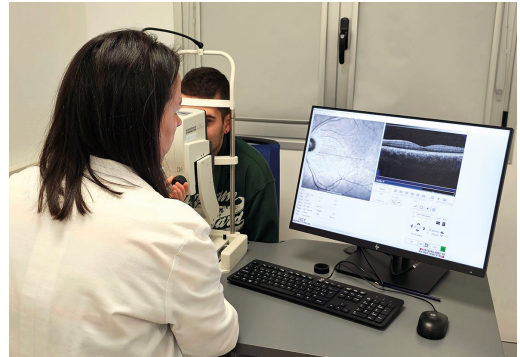
Akademiaren arabera, mapa berria oso baliagarria da Ilargiaren ikerketa- eta esplorazio-beharrak asetzeko. Hain zuzen, Txina Ilargian egiten ari den azken misioak arrakastatsua izaten ari dira, eta baieztatu dute etorkizuneko pausoak emateko erabiliko dutela.



Txinako Zientzien Akademiaren Ilargiaren mapa geologikoa, orain arteko xeheena. ARG.: Txinako Zientzien Akademia/ Handout, Xinhua bidez.

Akademiak aurreratu du zehaztasun handiagoko eskualde-mapak sortuko dituela, zientzia- eta ingeniari- beharren arabera. Bitartean, atlasa Digital Moon plataforman jarriko du, nazioarteko ikerketa-komunitatearentzat eskuragarri egon dadin. ●

## Frogatu dute erretinaren azterketa baliagarria izan daitekeela parkinsonari jarraipena egiteko



Koherentzia optikoko tomografia (LaNCE-Neuropharm - GIC 21/133). ARG.: Laura López/EHU.

Gaur egun, parkinsonean, erronka handia da narri-dura kognitiboa izateko arriskua duten pazienteak identifikatzea, tratamendu kliniko eraginkorragoak emateko eta entsegu klinikoetan aurrera egiteko. Helburu horrekin, ikusmen-sisteman oinarritutako ikerketa bat egin dute EHUKo eta Biobizkaiaiko ikertzaileek, eta ondorioztatu dute oftalmologiako probak egiteko erabili ohi den metodo bat egokia izan daitekeela parkinsonean gertatzen den neurodegenerazioa monitorizatzeko.

Ikerketak agerian utzi duenez, erretina-geruza nabarmen finagoa da parkinsona duten pazienteetan. Gainera, ikusi dutenez, gaixotasunaren hasierako faseetan hautematen da erretinako neurodegenerazio handiena, eta, une batetik aurrera, erretinaren geruza oso finduta dagoenean, neurodegenerazio hori egonkortu bezala egiten da. Hortaz, erretina-geruza mantoago fintzeak esan nahi du gaixotasuna larriagoa dela.

Maila klinikoan erabiltzeko, oraindik alderdi batzuk berretsi eta bereizmena hobetu behar direla ohartarazi dute ikertzaileek, baina ikerketa garrantzitsutzat jo dute, proposatzen duten metodoa ez-inbaditzailea delako eta ospitale guztietan dagoelako. ●